



FACULDADE EVANGÉLICA DE GOIANÉSIA  
CURSO DE ODONTOLOGIA

**A ENDODONTIA GUIADA COMO SOLUÇÃO PARA OS CASOS DE  
CALCIFICAÇÃO DO CANAL RADICULAR- RELATO DE CASO CLÍNICO**

ESTELA CARVALHO BORGES  
FABIANI LUIZA DE PAULA MORAES  
GABRIEL SOUZA MELO  
PAULO VITOR BARBOSA ALVES

Goianésia-GO

2022

ESTELA CARVALHO BORGES  
FABIANI LUIZA DE PAULA MORAES  
GABRIEL SOUZA MELO  
PAULO VITOR BARBOSA ALVES

**A ENDODONTIA GUIADA COMO SOLUÇÃO PARA OS CASOS DE  
CALCIFICAÇÃO DO CANAL RADICULAR- RELATO DE CASO CLÍNICO**

Trabalho de Conclusão de Curso apresentado junto a disciplina de Produção Científica de Odontologia da Faculdade Evangélica de Goianésia, sob orientação da Prof<sup>a</sup> Dr<sup>a</sup> Maisa França Teixeira, como requisito obrigatório para obtenção do título de bacharel em Odontologia.

Orientador: Prof. Esp. Alyne Moreira Brasil

Goianésia-GO

2022

## SUMÁRIO

1. ARTIGO CIENTÍFICO.....	3
2. NORMAS DE PUBLICAÇÃO DO PERIÓDICO .....	8
3. CERTIFICADO DE APRESENTAÇÃO EM CONGRESSO E RESUMO PUBLICADO EM ANAIS .....	16
4. COMPROVANTE DE ACEITE DO ARTIGO PARA REVISTA CIENTÍFICA .....	18
5. ANEXOS.....	19



## 1. ARTIGO CIENTÍFICO

# A ENDODONTIA GUIADA COMO SOLUÇÃO PARA OS CASOS DE CALCIFICAÇÃO DO CANAL RADICULAR – RELATO DE CASO CLÍNICO

## GUIDED ENDODONTIC AS A SOLUTION FOR ROOT CANAL CALCIFICATION – CASE REPORT

ESTELA CARVALHO BORGES<sup>1</sup>, FABIANI LUÍZA DE PAULA MORAES<sup>1</sup>, GABRIEL SOUZA MELO<sup>1</sup>, PAULO VITOR BARBOSA ALVES<sup>1</sup>, ALYNE MOREIRA BRASIL<sup>2\*</sup>

1. Acadêmico do curso de graduação de Odontologia da Faculdade Evangélica de Goianésia; 2. Graduada em Odontologia pela Universidade Federal de Goiás, Professora Mestre em Endodontia. 3. Graduada em Odontologia pelo Centro Universitário de Anápolis, Professora Mestre em Endodontia das disciplinas de Endodontia e Clínica Integrada do curso de Odontologia da Faculdade Evangélica de Goianésia.

Rua José Ludovico de Almeida, 245. Apto 104. Vila Góis, Anápolis, Goiás, Brasil. CEP: 75120-170. [alayne.brasil@docente.evangelicagoianesia.edu.br](mailto:alayne.brasil@docente.evangelicagoianesia.edu.br)

Recebido em xx/xx/201x. Aceito para publicação em xx/xx/201x

### RESUMO

Este presente artigo apresenta a Endodontia Guiada como uma possibilidade de resolução para casos de Calcificação do Canal Radicular. Essa técnica permite o tratamento dos canais obliterados com maior facilidade e praticidade visto que é realizado um planejamento virtual com utilização de software, o qual posteriormente, é utilizado como base para a impressão da guia com uma impressora 3D. O atual trabalho tem como objetivo expor os benefícios da utilização desse modelo impresso de guia endodôntica, que permite reproduzir o trajeto do canal sem realização de desvios ou perfuração na raiz. Para tal, foi escolhido a descrição de um caso clínico com obliteração do canal radicular como metodologia para a pesquisa. Paciente relatou como queixa principal mudança de coloração no elemento 11, com histórico de trauma no mesmo. Através dos testes de vitalidade pulpar e exame de imagem, pode-se diagnosticar a calcificação do canal radicular, optando pela técnica da guia endodôntica como tratamento. A técnica endoguide é um método bem documentado e é reconhecido pela praticidade, eficiência e altos índices de sucesso. Isso se dá pelo tempo de trabalho reduzido, pouco desgaste dentário, o que assegura a estrutura do dente e melhora o seu prognóstico.

**PALAVRAS-CHAVE:** Endoguide; Guia endodôntico; Canal radicular calcificado.

### ABSTRACT

This article presents the Guided Endodontic as a possibility of resolution for Root Canal Calcification. This technique allows the treatment of obliterated canals in an easier and more practical way since it is realized a virtual planning with the use of a software, in which posteriorly, is utilized as a base for the guide impression with a 3D printer. The actual

work has as objective to expose the benefits of the utilization of this printed endodontic guide model, that allows the reproduction the canal route without deviations or perforations of the root. For such, it was chosen the description of a case with root canal obliteration as methodology for this research. The patient reported complaint of color change in element 11, with trauma history in the same teeth. Through pulp vitality testing and imaging exams, it was possible to diagnose the root canal calcification, opting for the endodontic guided technique as treatment. The endoguide technique is a well-documented method and it is recognized for its practicality, efficiency and high rate of success. This is given due to the reduced time of work, low tooth wear, which ensure the tooth structure and improve its prognostic.

**KEYWORDS:** Endoguide; Guided Endodontic; Root canal calcification.

### 1. INTRODUÇÃO

A técnica da endodontia guiada ou Endoguide foi desenvolvida para o tratamento endodôntico em casos com obliteração do canal radicular. Nela, se destacam a facilidade, sua praticabilidade e velocidade de execução. A criação e evolução dessa técnica contribuiu de maneira expressiva para a odontologia, em especial para a área endodôntica.<sup>1,2,3</sup>

A guia é construída a partir de um modelo obtido através de imagens da Tomografia Computadorizada de Feixe Cônico. Em seguida, utiliza-se um software para planejamento virtual da guia. Nele, há a atribuição da angulação, do eixo e da distância em que a broca entrará no dente, tomando em conta como deveria ser o canal de um dente saudável.

Posteriormente, com base no planejamento do software, a guia é impressa em 3D.<sup>2,4</sup>

A endoguide apresenta uma característica pouco invasiva, onde se consegue acessar o canal calcificado com um desgaste mínimo da estrutura dentária e com menor risco de complicações no tratamento. Tais características aumentam as chances do sucesso no procedimento, alcançando resultados desejáveis com um bom prognóstico para o dente, seja pelo canal pulpar ou pelo pouco desgaste estrutural.<sup>5,6,7</sup>

O objetivo do presente estudo se dá através da descrição de um caso clínico de calcificação do canal radicular, além de evidenciar a relevância da utilização da técnica para resolução desses casos e salientar sua importância para a endodontia moderna.

## 2. CASO CLÍNICO

Paciente do sexo feminino, 21 anos, A.G.V., compareceu à Clínica Odontológica de Ensino da Faculdade Evangélica de Goianésia (FACEG) no ano de 2021, relatando como queixa principal a pigmentação amarelada na coroa do elemento 11 (Figura 01). Apresentava a cavidade oral saudável e sem presença de cáries ou alterações de normalidade.

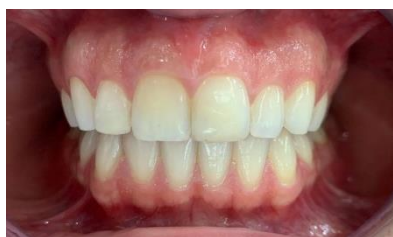

Figura 01. Quadro inicial: aspecto clínico intra oral, coroa do dente 11 com aspecto amarelado.  
Fonte: Os autores, 2022

Relatou-se ainda ter sofrido um acidente aos 17 anos que levou a um trauma na região ântero superior da face. Ao exame clínico pôde ser observada a modificação na coloração do dente 11. Na realização dos testes pulpares, o teste térmico com frio no dente 11 respondeu negativamente, enquanto o teste de percussão vertical apresentou resultado positivo. Radiograficamente notou-se ausência da luz do canal radicular, sugerindo uma calcificação. Havia espessamento do ligamento periodontal e a lâmina dura tinha aspecto íntegro (Figura 02). Foi proposto à paciente o tratamento endodôntico guiado.

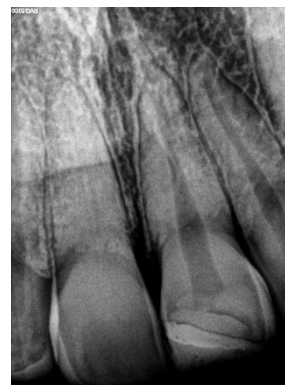

Figura 02. Radiografia periapical de incisivos centrais superiores, evidenciando canal calcificado no dente 11.  
Fonte: Os autores, 2022

A paciente foi encaminhada e instruída a realizar os seguintes exames: Escaneamento digital da arcada superior, tomografia computadorizada feixe cônico, escaneamento intraoral (Figura 03), planejamento da guia endoguide e impressão da guia endoguide ao total vácuo.

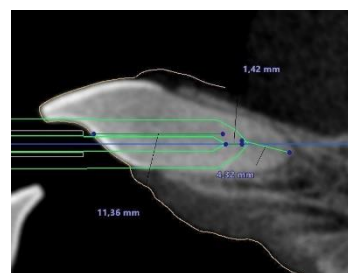


Figura 03. Tomografia computadorizada de feixe cônico de planejamento para Endoguide.  
Fonte: Os autores, 2022

A realização do tratamento proposto se iniciou com a estabilização da guia que foi testada previamente para verificar a adaptação dela (Figura 04). Após a prova, a paciente foi anestesiada e com a guia posicionada foi feita a marcação do ponto de eleição com grafite 0.7 através da guia.

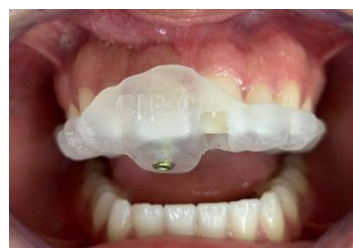

Figura 04. Prova da Guia.  
Fonte: Os autores, 2022

Após isso foi utilizada a broca 1.3 (Titamax) acionada pelo motor endodôntico X-Smart (Dentsply) a 800 RPM e 4N de torque por 11,36mm de profundidade (Figura 05 A). Após o uso da broca, foi realizada uma radiografia periapical para confirmar o trajeto da broca. Sendo que os 1,42mm calcificados foram alcançados com a ponta ultrassônica E15 – The Finder (Helse) (Figura 05 B).

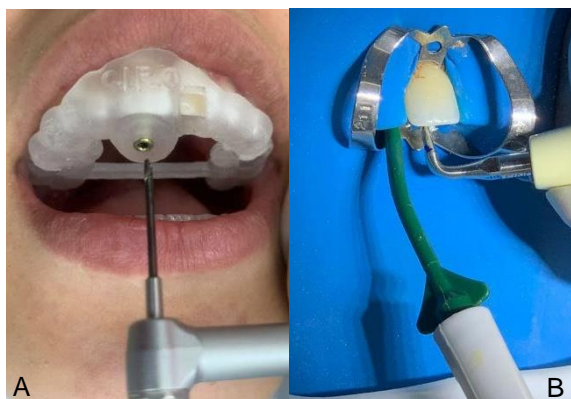

Figura 05 A. Utilização da broca 1.3 até 11,36 mm de profundidade

Fonte: Os autores, 2022

Figura 05 B. Utilização da ponta ultrassônica E15 para alcançar os últimos 1,42 mm calcificados do canal

Fonte: Os autores, 2022.

Diferentemente do terço cervical e médio, o terço apical não se encontrava calcificado segundo as imagens tomográficas, mas se apresentava atrésico. Portanto, sua exploração foi realizada com a lima K#10 (Maleifer) seguido da odontometria com localizador apical Root ZX (J Morita). O preparo do terço apical foi realizado com a lima rotatória Prodesign Logic 40.03 21mm (Easy) sob irrigação abundante com NaOCl a 2,5%. Após isso, foi realizada a conometria com o cone de guta percha de calibre 40 (Figura 06 A) e obturação do conduto com cimento AHplus. A restauração final foi realizada com resina Flow Bulk Fill na entrada do conduto seguida de restauração com resina composta. A radiografia periapical final foi realizada demonstrando sucesso no tratamento do canal do elemento 11(Figura 06 B).

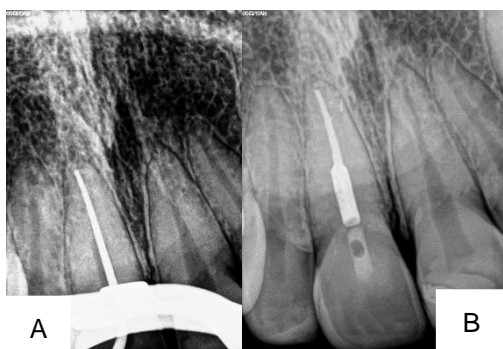

Figura 06 A: Conometria do canal radicular

Fonte: Os autores, 2022.

Figura 06 B: Radiografia periapical final

Fonte: Os autores, 2022

### 3. DISCUSSÃO

Lesões e traumas dentários são comuns e possuem maior incidência em crianças e adolescentes, esses traumas podem causar impacto na função e estética do dente. Com isso, o canal pulpar pode ser parcial ou totalmente obliterado. Essa obliteração ocorre devido à uma ação fisiopatológica ou à uma agressão externa

tais como: Cárie, fricções, restaurações prévias insatisfatórias ou trauma dentário.<sup>5,6</sup> Além disso, a calcificação do canal pulpar pode surgir como um efeito adverso das forças ortodônticas, que demonstraram interferir no suprimento sanguíneo pulpar.<sup>8</sup> Essas atividades podem induzir à Obliteração do Canal Radicular (OCR), que também é conhecida como metamorfose calcificada. Esta, é a seqüela das ações fisiopatológicas ou de agressão externa na estrutura do conduto pulpar dos dentes.<sup>9</sup>

Tal obliteração do canal radicular ocorre devido à uma rápida deposição de tecido dentinário dentro do canal e da câmara pulpar, e dependendo do local onde se começa a calcificação, ela pode ser total ou parcial.<sup>9</sup> Essa deposição pode ocorrer também em pacientes idosos sem que haja algum trauma envolvido, ocasionando também a metamorfose calcificada.<sup>1</sup> A calcificação inicia na coroa em direção a raiz, com o tempo as mudanças e o nível de calcificação vão se agravando e acaba diminuindo o tamanho do espaço pulpar.<sup>1,5,6,7,9</sup>

O mecanismo fisiopatológico da OCR ainda é desconhecido e o diagnóstico ocorre em virtude da observação da mudança de cor do dente, que fica mais escuro devido ao mecanismo de deposição de dentina que leva à uma redução da translucidez da coroa ou em razão de uma radiografia de rotina que identifique uma lesão periapical.<sup>1,6,9</sup> A resposta aos testes pulpares térmicos e elétricos pode ser diminuída ou mesmo ausente, o que pode dificultar o diagnóstico.<sup>1</sup>

Devido a obliteração dos canais radiculares dos dentes não serem possíveis de serem visualizadas de forma clínica, faz-se necessário a utilização de exames de imagem para auxiliar no diagnóstico e dar condições do planejamento do caso.

Sob essa ótica, a descoberta da radiografia foi uma das conquistas na odontologia, se tornando um exame complementar para chegar a um diagnóstico de excelência. As tomadas radiográficas convencionais que necessitavam de processamento manual (Revelador e Fixador), apresentavam baixa qualidade e eram passíveis de distorção da imagem, além de serem somente bidimensionais. Tal fato poderia resultar em um erro na interpretação da imagem, aumentando as chances de um erro de diagnóstico. A Tomografia Computadorizada de Feixe Cônico (TCFC) parece superar algumas dessas limitações e gera imagens tridimensionais.<sup>10</sup>

Através da busca para uma evolução no diagnóstico radiográfico veio a Tomografia Computadorizada de Feixe Cônico (TCFC) que permite um melhor conhecimento da localização e das particularidades da anatomia interna radicular.<sup>11</sup> Esta técnica pode representar o dente em todos os planos espaciais com o objetivo de visualizar a anatomia do canal radicular, sendo de grande valia para o tratamento da OCR, além de ser uma técnica confiável e não invasiva.<sup>5</sup>

As imagens obtidas através da TCFC estabelecem as bases para o que será a impressão 3D da guia de acesso da técnica de endodontia guiada. Graças à evolução das técnicas de imagem tomográficas associadas com planejamento e impressão 3D, o conceito de endodontia guiada foi introduzido para auxiliar no acesso e tratamento de canais calcificados. Isso ocorre pois o tratamento de OCR é considerado desafiador e mais suscetível de falha, portanto com o auxílio da guia as chances de sucesso no tratamento aumentam significativamente.<sup>5</sup>

Observa-se que houve concordância de autores em diversos estudos quanto a utilização da TCFC em conjunto com a produção da guia para tratamento de OCR. Essa técnica de imagem já provou ser um instrumento confiável no uso endodôntico, auxiliando no diagnóstico de patologia apical, morfologia das raízes, calcificações, reabsorções, dentre outros. Além disso, ela contribuiu para o aumento da porcentagem de sucessos de tratamentos endodônticos devido à otimização e facilitação do planejamento técnico do procedimento, sem realização de desgastes excessivos.<sup>6</sup>

O tratamento de dentes com OCR é um desafio, pois há uma grande dificuldade para localizar e explorar o canal radicular devido às mudanças ocorridas na anatomia interna do canal. Dessa forma o tratamento do canal radicular só será iniciado se o dente apresentar sintomas ou sinais radiográficos que identifiquem a presença de uma lesão periapical.<sup>9</sup>

Existe uma discussão na área da endodontia pois alguns autores afirmam que em dentes com OCR, o tratamento mais invasivo deve ser feito imediatamente, enquanto a maioria da literatura suporta a tese de que o dente deve ser acompanhado radiograficamente até que haja uma lesão periapical visível radiograficamente ou presença de sintomatologia dolorosa.<sup>1,5,6,7</sup> Portanto, em pacientes assintomáticos, deve ser realizado o acompanhamento através de radiografias, e caso haja diagnóstico de lesões periapicais deve-se prosseguir com a intervenção endodôntica.<sup>1,6</sup>

Há uma dificuldade de realizar esse tratamento, pois o tecido calcificado na cavidade pulpar dificulta o passo a passo do tratamento endodôntico, desde a exploração até a obturação do canal. Atualmente a técnica mais utilizada para realização desse tratamento é a utilização de uma guia impressa que facilita a localização e fornece uma via de acesso específica para esse dente.<sup>1</sup>

O tratamento endodôntico guiado é viável agora e está sendo cada vez mais utilizado pelos especialistas da área.<sup>1</sup> Foi demonstrado que é uma técnica muito diversificada que pode ser aplicada para facilitar o tratamento da OCR, além de ser uma escolha favorável quanto ao tempo de trabalho, pois o tratamento tradicional leva de 15 a 60 minutos para localizar o canal, sendo associado à uma grande taxa de insucesso. Esse tempo é superado pela técnica de acesso com a ajuda da guia impressa em 3D que varia

de 9 a 208 segundos.<sup>2</sup> A confecção da guia é feita em um laboratório especializado, portanto, o tempo de procedimento no consultório é menor visto que o que demanda mais tempo é a fase do planejamento.<sup>1,2,3</sup>

A localização adequada do canal proporciona uma remoção controlada de estruturas na abertura cavitária, o que não impede de se alcançar um acesso apropriado. A técnica apresenta uma menor complexidade ao operador no manuseio e instrumentação, minimizando assim falhas durante o processo de tratamento. É necessário ter um cuidado extra durante o acesso guiado em dentes anteriores, devido ao comprometimento das bordas incisais decorrente de desgaste excessivo que aconteceram em estudos prévios.<sup>6,7</sup>

Para a confecção da guia impressa é necessária a união de imagens de tomografia computadorizada de feixe cônico com uma impressão digital intraoral. Pode-se obter a guia pela moldagem do paciente com alginato ou silicone para obtenção dos modelos de gesso que posteriormente serão escaneados, seguindo a impressão.<sup>12</sup>

A guia pode ser confeccionada também através de um escaneamento intra oral que é realizado e carregado em um software para planejamento virtual da guia que irá conduzir a broca pelo canal radicular. Diante das duas propostas para obtenção da guia, a realização da moldagem se torna uma opção mais acessível, porém com menor precisão e o planejamento virtual é extremamente preciso, mas com um preço elevado.<sup>2,4</sup>

Com a escolha da endodontia guiada, a cavidade é virtualmente planejada e guiada, auxiliando na preservação da estrutura dentária e minimizando perfurações, evitando assim risco de iatrogenias e complicações no tratamento, o que leva a um melhor prognóstico ao longo prazo, aumentando as chances de retenção dentária.<sup>2,13</sup>

A endodontia guiada é muito aplicada em incisivos e pré-molares e também pode ser realizada em molares se o espaço intra-oclusal for o suficiente para guia e para a realização da instrumentação, tornando-se uma técnica mais precisa em incisivos inferiores que são elementos com as raízes estreitas.<sup>2,14</sup>

No entanto, há algumas limitações desta técnica devido aos instrumentais que são utilizados, como as brocas que foram desenvolvidas para área da implantodontia visto que essa técnica endodôntica ainda é recente. Além disso, esses instrumentos não são adequados para a alta velocidade devido ao calor da fricção amolecer a guia que é feita em resina.<sup>2</sup> Apesar dessas limitações, a endodontia guiada se torna uma técnica acessível por não haver necessidade de intervenção cirúrgica.<sup>9</sup>

Outra desvantagem é que em dentes anteriores é necessário realizar um leve desgaste da borda incisal para manter uma linha reta em direção ao ápice.<sup>1</sup> Bem como, a guia restringe a visão do tratamento apesar de ser transparente.<sup>15</sup> Apenas uma guia não é suficiente para dentes multirradiculares, o custo é



elevado e só pode ser usada em linha reta.<sup>9,1,3,15</sup> Por fim, o tratamento só é indicado para os pacientes que possuem uma boa abertura de boca.<sup>1</sup>

#### 4. CONCLUSÃO

A endodontia guiada é reconhecida dentre os profissionais da área como um tratamento eficaz para casos de obliteração do canal radicular. Esse reconhecimento ocorre por conta do avanço tecnológico que auxilia na localização dos canais e traça o caminho correto em que a broca deve percorrer. No relato de caso descrito acima, nota-se a facilidade da técnica quando é utilizada a guia, que por sua vez é confeccionada por uma impressora 3D, tendo como base um modelo obtido pela técnica da Tomografia Computadorizada de Feixe Cônico.

Por um lado, esse tratamento é vantajoso devido à sua taxa de sucesso; seu tempo de trabalho reduzido e pelo desgaste controlado das estruturas dentárias, proporcionando uma previsibilidade ao tratamento endodôntico. Por outro lado, tem-se o alto custo do tratamento que ocorre devido aos exames complementares e à taxa de laboratório.

#### 5. REFERÊNCIAS

- [1] TORRES, A. et al. Microguided Endodontics: a case report of a maxillary lateral incisor with pulp canal obliteration and apical periodontitis. *International endodontic journal*, v. 52, n. 4, p. 540-549, 2019.
- [2] BUCHGREITZ, Jørgen; BUCHGREITZ, Mikkel; BJØRNDAL, Lars. Guided endodontics modified for treating molars by using an intracoronal guide technique. *Journal of Endodontics*, v. 45, n. 6, p. 818-823, 2019.
- [3] LOUREIRO, Marco Antônio Z. et al. Guided endodontics: The impact of new technologies on complex case solution. *Australian Endodontic Journal*, v. 47, n. 3, p. 664-671, 2021.
- [4] KRASSTL, Gabriel et al. Guided endodontics: a novel treatment approach for teeth with pulp canal calcification and apical pathology. *Dental traumatology*, v. 32, n. 3, p. 240-246, 2016.
- [5] TORRES, Andres et al. Guided endodontics: use of a sleeveless guide system on an upper premolar with pulp canal obliteration and apical periodontitis. *Journal of Endodontics*, v. 47, n. 1, p. 133-139, 2021.
- [6] SÔNIA, T. de O. et al. Guided endodontic access in maxillary molars using cone-beam computed tomography and computer-aided design/computer-aided manufacturing system: a case report. *Journal of Endodontics*, v. 44, n. 5, p. 875-879, 2018.
- [7] LARA-MENDES, Sônia TO et al. A new approach for minimally invasive access to severely calcified anterior teeth using the guided endodontics technique. *Journal of Endodontics*, v. 44, n. 10, p. 1578-1582, 2018.
- [8] CONNERT, T. et al. Microguided Endodontics: a method to achieve minimally invasive access cavity preparation and root canal location in mandibular incisors using a novel computer-guided technique. *International endodontic journal*, v. 51, n. 2, p. 247-255, 2018.
- [9] VINAGRE, Alexandra et al. Management of Pulp Canal Obliteration—Systematic Review of Case Reports. *Medicina*, v. 57, n. 11, p. 1237, 2021.
- [10] PATEL, Shanon et al. European Society of Endodontology position statement: the use of CBCT in endodontics. *International endodontic journal*, v. 47, n. 6, p. 502-504, 2014.
- [11] ZUBIZARRETA-MACHO, Álvaro et al. Effect of computer-aided navigation techniques on the accuracy of endodontic access cavities: a systematic review and meta-analysis. *Biology*, v. 10, n. 3, p. 212, 2021.
- [12] MORENO-RABIÉ, C. et al. Clinical applications, accuracy and limitations of guided endodontics: a systematic review. *International endodontic journal*, v. 53, n. 2, p. 214-231, 2020.
- [13] ZEHNDER, M. S. et al. Guided endodontics: accuracy of a novel method for guided access cavity preparation and root canal location. *International endodontic journal*, v. 49, n. 10, p. 966-972, 2016.
- [14] CONNERT, Thomas et al. Microguided endodontics: accuracy of a miniaturized technique for apically extended access cavity preparation in anterior teeth. *Journal of endodontics*, v. 43, n. 5, p. 787-790, 2017.
- [15] BENYŐCS, Gergely. Clinical Case 12—Guided endodontics and its application for non-surgical retreatments: Retreatment of a maxillary anterior tooth using static guidance. *Clinical Atlas of Retreatment in Endodontics*, p. 79-98, 2021.

## 2. NORMAS DE PUBLICAÇÃO DO PERIÓDICO

**Brazilian Journal of Surgery and Clinical Research - BJSCR (ISSN 2317-4404)** é um periódico com periodicidade trimestral, exclusivamente online, no formato Open Access Journal\*, publicado regularmente pela **Master Editora**, em Português e em Inglês. O periódico **BJSCR** dedica-se à publicação de estudos que contenham temáticas relevantes para as Ciências da Saúde, seja na forma de resultados de pesquisas científicas que revelam informações inéditas que possam contribuir com o avanço da fronteira do conhecimento, na forma de casos clínicos, documentando a consolidação ou propostas de abordagens clínicas e/ou terapêuticas, ou ainda na forma de atualização/ revisão da literatura, contribuindo para a identificação do progresso científico ao longo do tempo sobre determinada área, assunto ou tema.

Com o objetivo de elevação da relevância científica do periódico **BJSCR**, a partir de **10/07/2020**, serão aceitas as submissões de artigos **com até 8 autores**; casos excepcionais carecerão da consulta e deferimento do Editor-Chefe do periódico **BJSCR**.

\* Como o **BJSCR** é um Open Access Journal, a confirmação do interesse dos autores pela publicação do manuscrito dar-se-á pelo efetivo pagamento da taxa de publicação, em função dos custos relativos aos procedimentos editoriais. Entretanto, o pagamento deverá ser realizado **APENAS DEPOIS** do aceite declarado pelo Editor-Chefe do periódico **BJSCR**. A comunicação do aceite será encaminhada via e-mail ao autor de correspondência.

### TAXA DE PUBLICAÇÃO

#### Publicações em Língua Portuguesa

- Para cada artigo submetido a partir de 22/03/2018, com aceite declarado, a taxa de publicação é de **R\$ 250,00 (duzentos e cinquenta reais)**, e o manuscrito deve ser necessariamente encaminhado no respectivo **template do periódico BJSCR** e devidamente adequado às normas de publicação da revista. O template pode ser baixado pelos autores, no item **TEMPLATES**, conforme o perfil do estudo.

#### Publicações em Inglês

- Para cada artigo submetido a partir de 22/03/2018, com aceite declarado, a taxa de publicação é de **R\$ 350,00 (trezentos e cinquenta reais)**, desde que o manuscrito seja encaminhado no respectivo template do periódico **BJSCR** e já concebido pelos autores na língua inglesa, com as devidas adequações às normas de publicação do periódico **BJSCR**. O template pode ser baixado pelos autores, no item **TEMPLATES**, conforme o perfil do estudo.

### TEMPLATES

Clique sobre um dos links de arquivos abaixo para fazer o download do template desejado. Após a redação dos autores, seguindo as normas editoriais do periódico **BJSCR**, a **SUBMISSÃO ONLINE** pode ser iniciada com o envio do template do estudo a ser analisado por meio de um **NOVO CADASTRO** de autor (<https://www.mastereditora.com.br/cadastro>) ou inserido

o login e senha na home do website (<https://www.mastereditora.com.br/home>) no caso de autores cadastrados.

- **Template BJSCR - estudo original**
- **Template BJSCR - caso clínico**
- **Template BJSCR - atualização da literatura**

## **ESTRUTURA DO MANUSCRITO**

- **Artigos Originais (experimental clássico):** incluem estudos controlados e randomizados, estudos observacionais, bem como pesquisa básica com animais de experimentação que produzam resultados inéditos. Os artigos originais deverão conter: identificação do(s) autor(es) e autor de correspondência, resumo, palavras-chave, abstract, keywords, introdução, material e métodos, resultados, discussão, conclusões, agradecimentos (se houver), financiamento (se houver) e referências.

- **Relatos de Casos Clínicos:** descrições de condições clínicas ou cirúrgicas singulares, doenças especialmente raras ou nunca descritas, assim como formas inovadoras de diagnóstico ou tratamento, com foco no caso relatado e/ou no método/ procedimento empregado. Os artigos de Relatos de Casos Clínicos deverão conter: identificação do(s) autor(es) e autor de correspondência, resumo, palavras-chave, abstract, keywords, introdução (breve), descrição do caso clínico sem a identificação do paciente, discussão (contemporizando o caso apresentado com a literatura científica especializada), conclusões, agradecimentos (se houver), financiamento (se houver) e referências. A publicação dos resultados na forma de Caso Clínico devem ser autorizados pela instituição que detém a guarda do prontuário do paciente e pelo próprio paciente, via Termo de Consentimento Livre e Esclarecido – TCLE). Não se exclui ainda a necessidade de apresentação de parecer de aprovação de Comitê de ética em Pesquisa sempre que os dados representarem a análise de tratamentos/ procedimentos experimentais.

- **Artigos de Revisão ou Atualização:** avaliações críticas e ordenadas da literatura em relação a certo tema de relevância para as Ciências da Saúde, respeitando-se a temática abordada e o recorte temporal que permita a reflexão sobre o progresso científico sobre o tema/ assunto estudado. Profissionais de reconhecida experiência poderão ser convidados a escrever revisões ou atualizações. Contudo, autores que julgarem poder contribuir com análises/ estudos sobre temas específicos poderão encaminhar seus manuscritos para análise editorial. Os artigos de revisão ou atualização deverão conter: identificação do(s) autor(es) e autor de correspondência, resumo, palavras-chave, abstract, keywords, introdução, material e métodos (descrevendo os parâmetros utilizados para a seleção das referências bem como de outros parâmetros utilizados), discussão - exclusivamente textual ou ilustrada com elementos gráficos que deverão ser identificados necessariamente como **Figuras** ou **Tabelas**, para melhor visualização dos dados em análise, conclusões, agradecimentos (se houver), financiamento (se houver) e referências.

## **PREPARANDO O MANUSCRITO PARA A SUBMISSÃO ONLINE**

O manuscrito deve ser redigido em no máximo 12 páginas. Obras com mais de 12 páginas serão analisadas em caráter de exceção, mediante contato prévio do(s) autores por e-mail ([bjscr@mastereditora.com.br](mailto:bjscr@mastereditora.com.br)). O(s) autor(es) deve(m), utilizar o template do respectivo estilo de estudo a ser analisado. Para a redação, utilize-se da **terceira pessoa do singular** e do **verbo na voz ativa**, inclusive no que se refere ao texto em inglês (apenas do Abstract ou da obra completa, no

caso de opção pela publicação da obra na íntegra em inglês). Deve ser utilizado o editor de texto MS Office Word ou equivalente, com a fonte **Times New Roman, a saber:**

- **tamanho 8** para legenda de figuras ou tabelas, título de tabelas e seus conteúdos textuais;
- **tamanho 9** para identificação das credenciais acadêmicas dos autores, endereço de correspondência e para o conteúdo do RESUMO, PALAVRAS-CHAVE, ABSTRACT E KEYWORDS;
- **tamanho 10** para a redação do conteúdo dos demais itens textuais do estudo.

Os autores devem atentar para o uso do espaçamento simples, evitando-se espaços ociosos entre os parágrafos. O texto deverá estar justificado à página.

**1- TÍTULO:** em **Língua Portuguesa**, deverá estar em negrito e centralizado no topo da primeira página, utilizando-se fonte de tamanho 18, em caixa alta (letras maiúsculas). O título em **inglês**, logo abaixo, deverá ser redigido em caixa alta, com fonte de tamanho 12.

**2- IDENTIFICAÇÃO DO(S) AUTOR(ES):** o(s) autor(es) deverá(ão) se identificar logo abaixo do título em inglês, com o nome completo, sem abreviações, digitado em caixa alta e justificado à página e fonte tamanho 10,5. O último sobrenome do(s) autores deve ser registrado em negrito. Depois do nome do(s) autor(es), deve constar respectivamente a titulação acadêmica e a instituição a que pertence/ representa em fonte tamanho 9.

**Exemplos:**

NOME DO AUTOR **FICTICIO**. Fonte **10,5** e o último sobrenome em negrito.

Acadêmico do Curso de Graduação em Medicina da Faculdade Nonono. **Fonte tamanho 9.**

AUTORA DE NOME **FICTICIO**. Fonte 10,5 e o último sobrenome em negrito.

Cirurgiã-Dentista, Doutora pela Faculdade de Odontologia da Universidade Nonono, Docente do Curso de Graduação em Odontologia da Universidade Momomo. **Fonte tamanho 9.**

**Nota:** adota-se como padrão internacional que, o último autor é, em geral, o orientador, o chefe do laboratório ou da instituição promotora do estudo, o pesquisador de maior experiência acadêmica e/ou na área. Contudo, o ordenamento do nome dos autores é de responsabilidade dos autores, sobretudo, do autor responsável pelo estudo (orientador ou autor de correspondência, no caso deste último não ser o orientador do estudo).

**3- ENDEREÇO PARA CORRESPONDÊNCIA:** deve ser registrado abaixo da identificação do(s) autor(es), constando os dados do autor responsável pela correspondência: rua, bairro, cidade, estado, país, CEP e e-mail. Preferencialmente, o orientador do estudo deve ser designado para os diálogos com o Corpo Editorial do periódico BJSCR, fornecendo preferencialmente seus contatos profissionais. Fonte tamanho 9.

**4- RESUMO/ ABSTRACT:** logo abaixo do endereço para correspondência, deverá ser inserido o RESUMO do estudo (fonte tamanho 9 em negrito). Um breve resumo do manuscrito deve ser registrado, com no máximo 200 palavras, seguido de 3 a 5 PALAVRAS-CHAVE\*.

O resumo deve ressaltar o fator motivador para a realização do estudo, sendo composto por frases simplificadas (concisas), afirmativas, sem apresentação de itens enumerados com tópicos, na voz ativa e em terceira pessoa, em parágrafo único. Símbolos que não sejam comumente utilizados, fórmulas, equações, diagramas, entre outros, devem ser evitados. O ABSTRACT, de mesmo teor do resumo deverá ser apresentado abaixo do resumo e seguido pelas KEYWORDS\*, com significado equivalente às palavras-chave utilizadas.

\* Para seleção de palavras-chave/ keywords, utilize os “Descritores em Ciências da Saúde” DeCS/BIREME, disponível em <http://decs.bvs.br>. Caso não sejam encontrados os descritores disponíveis para cobrir a temática do manuscrito, poderão ser indicados termos ou expressões de uso conhecido e representativos do estudo realizado.

**5- INTRODUÇÃO:** neste item deve ser abordado o referencial teórico pesquisado para a elaboração do estudo. Se necessário, o texto poderá ser subdividido em subtítulo(s) sugestivo(s), grafados com alinhamento à esquerda e em negrito. A introdução **deverá ser finalizada com a hipótese e/ou objetivo(s) do estudo realizado**, sem a necessidade de evidenciá-los em subtítulos.

**6- MATERIAL E MÉTODOS:** neste item os autores devem detalhar os recursos materiais e metodológicos utilizados para realização do estudo.

**Abreviaturas:** para unidades de medida, utilize somente as unidades do Sistema Internacional de Unidades (SI). Utilize apenas abreviaturas e símbolos já padronizados, evitando incluí-las no título do manuscrito e no resumo. O termo completo deve preceder uma abreviatura quando ela for empregada pela primeira vez, salvo no caso de unidades comuns de medida.

**No caso de estudos de atualização/ revisão da literatura** os métodos devem conter informações completas sobre o meio de obtenção dos estudos analisados; os termos utilizados para seleção de obras; os idiomas habilitados; os critérios de utilização ou exclusão das obras analisadas; o recorte temporal utilizado; o critério para delimitação do recorte temporal; outros parâmetros relevantes para que o leitor seja capaz de replicar a sistemática adotada pelos autores.

**Casos clínicos não possuem o item MATERIAL E MÉTODOS**, mas os materiais e procedimentos adotados/ utilizados devem ser registrados ao longo da descrição do caso.

**7 – RESULTADOS:** este item é aplicável nos manuscritos chamados de originais (experimentação clássica), com resultados inéditos. Revisões da Literatura não possuem o item resultados. Figuras e Tabelas (se houver) deverão ser inseridas pelos autores no corpo do texto em local onde sua visualização facilite a compreensão do estudo apresentado. No Relato de Caso Clínico os resultados fazem parte da apresentação do caso ou ainda da discussão, não sendo especificados separadamente.

- Se houver Figuras, recomenda-se que sejam coloridas, com numeração arábica progressiva. O título da figura deverá aparecer abaixo desta, seguido pela sua respectiva legenda, ambas em fonte de tamanho 8. As figuras devem possuir pelo menos 300 dpi, no formato .JPG. Não serão aceitas imagens fora de foco; figuras que não sejam obra autoral dos autores necessariamente devem vir acompanhadas da citação de sua fonte (referência), de acordo com o padrão Vancouver de citação; a numeração da referência de uma figura é sequencial a do texto do estudo.

- Se o estudo contemplar Tabelas, o título desta deverá ser inserido sobre (acima) a tabela, com numeração arábica progressiva, indicando, logo abaixo da tabela, a sua legenda ou fonte da pesquisa (se houver), ou algum item de observação relevante para interpretação de seu conteúdo. Os

resultados apresentados em tabelas não devem ser repetidos em gráficos, e vice-versa;

No texto, a referência às Tabelas ou Figuras deverá ser feita por algarismos arábicos. Note que **não deverá ser feita inserção** dos elementos denominando-os como: esquema, diagrama, gráfico, quadro, etc. Os elementos gráficos do artigo necessariamente deverão ser chamados de Figura ou de Tabela. Recomenda-se que o total de Figuras e Tabelas não seja superior a oito.

**8- DISCUSSÃO:** após a apresentação dos resultados, no item DISCUSSÃO, os autores deverão comentar sobre seus achados experimentais, ou considerar sobre o conteúdo revisado, contextualizando-os com os registros prévios existentes na literatura científica especializada.

**9- CONCLUSÕES:** após a discussão, o(s) autor(es) deverá(ão) responder de modo afirmativo ou negativo sobre a hipótese que motivou a realização do estudo, por meio do alcance dos objetivos propostos. No último parágrafo, o(s) autor(es) poderá(ão) expressar sua contribuição reflexiva (de cunho pessoal), e/ou versar sobre as perspectivas acerca do estudo realizado.

**10- FINANCIAMENTO e AGRADECIMENTOS:** o(s) autor(es) deve(m) indicar a(s) fonte(s) de financiamento da pesquisa (agências de fomento, empresas, etc.). Não havendo fonte financiadora, registre “NÃO SE APLICA”. Neste último caso, o item financiamento será removido pela equipe editorial da Master Editora para a finalização da versão final da obra. No caso dos autores desejarem registrar agradecimentos, estes devem ser direcionados a Instituições de Ensino, Institutos de Pesquisa ou à pessoas que contribuíram para a realização do estudo, mas que não figuram como autores, como por exemplo: técnicos de laboratório, analista de estatística ou de dados da Instituição de Ensino que possam ter fornecido subsídios informacionais para o estudo que se deseja publicar. Neste item não aplicam agradecimentos de cunho religioso ou de viés político-partidário, com a citação nominal de pessoas ou instituições que não tem relação direta com o estudo a ser publicado.

**11- REFERÊNCIAS:** é o último item de formatação do manuscrito. As referências devem ser numeradas de forma consecutiva de acordo com a ordem em que forem mencionadas pela primeira vez no texto, figura ou tabela do estudo e normalizadas de acordo com o padrão Vancouver de citação. Os títulos de periódicos devem ser abreviados de acordo com o Index Medicus (List of Journals Indexed in Index Medicus, disponível em <http://www.nlm.nih.gov>). Utilize fonte Times New Roman de tamanho 9. Listar todos os autores até o terceiro; quando forem quatro ou mais, listar os três primeiros, seguidos de **et al**. As referências são de responsabilidade dos autores e devem estar de acordo com os originais.

#### **Exemplos de referências:**

##### **LIVROS:**

1. Vellini-Ferreira F. Ortodontia: diagnóstico e planejamento clínico. 3ª ed. São Paulo: Artes Médicas. 1999.
2. Kane AB, Kumar V. Patologia ambiental e nutricional. In: Cotran RS. Robbins: patologia estrutural e funcional. 6ª ed. Rio de Janeiro: Guanabara Koogan. 2000.

##### **PERIÓDICOS CIENTÍFICOS:**

3. Ong JL, Hoppe CA, Cardenas HL, et al. Osteoblast precursor cell activity on HA surfaces of different treatments. J Biomed Mater Res. 1998. 39(2):176-83.

**Nota explicativa:** último sobrenome do autor e suas demais iniciais; nome dos autores separados por vírgula; a partir do terceiro autor, utilizar a expressão **et al.** em itálico; primeira letra de cada nome do título do periódico em maiúsculo; ano; volume; número do volume entre parênteses; páginas registradas após “dois pontos”.

#### **WEBSITES:**

4. World Health Organization. Oral health survey: basic methods. 4th ed. Geneve: ORH EPID: 1997. Ministério da Saúde. Instituto Nacional do Câncer. Imunoterapia. [acesso 11 mar. 2012] Disponível em: <http://inca.gov.br/tratamento/imunoterapia.htm>

#### **MONOGRAFIAS, DISSERTAÇÕES E TESES:**

5. Mutarelli OS. Estudo in vitro da deformação e fadiga de grampos circunferenciais de prótese parcial removível, fundidos em liga de cobalto-cromo e em titânio comercialmente puro. [tese] São Paulo: Faculdade de Odontologia da Universidade de São Paulo. 2000.

#### **ANAIS DE EVENTOS OU ENCONTROS CIENTÍFICOS:**

6. Ribeiro A, Thylstrup A, Souza IP, Vianna R. Biofilme e atividade de cárie: sua correlação em crianças HIV+. In: 16ª Reunião Anual da Sociedade Brasileira de Pesquisa Odontológica. 1999; set 8; Águas de São Pedro. São Paulo: SBPqO. 1999.

#### **IMPORTANTE**

A Master Editora permite a reprodução do conteúdo de qualquer das edições do periódico **BJSCR**, no todo ou em parte, desde que sejam mencionados o nome do autor e a origem, em conformidade com a legislação sobre Direitos Autorais.

O artigo será publicado eletronicamente e estará disponível no site do periódico BJSCR, podendo estar vinculado à outros portais ou bases de periódicos científicos.

As datas de recebimento e aceitação do manuscrito serão registradas no artigo publicado.

As provas do artigo serão enviadas ao autor de correspondência via e-mail, ou para o autor que iniciou o processo de submissão, preferencialmente, devendo o template e as respectivas solicitações de correções atendidas no prazo estipulado e constante da mensagem encaminhada aos autores nas etapas anteriores a publicação.

#### **LISTA DE ARQUIVOS QUE NECESSITAM SER ENCAMINHADOS:**

( ) template do manuscrito do estudo no word.doc. O nome do arquivo deve ser o nome do primeiro autor do estudo (**nome do autor.doc**).

( ) Carta de transferência de direitos autorais, devidamente preenchida e assinada por todos os autores, transferindo todos os direitos autorais, caso o manuscrito venha a ser publicado sob a forma de artigo científico, no formato PDF (autor-direitos.doc).

( ) Documento comprobatório de aprovação do estudo em Comitê de Ética, para estudos

experimentais com seres humanos ou com animais. A publicação dos resultados na forma de Caso Clínico devem ser autorizados pela instituição que detém a guarda do prontuário do paciente e pelo próprio paciente, via Termo de Consentimento Livre e Esclarecido – TCLE). Não se exclui ainda a necessidade de apresentação de parecer de aprovação de Comitê de ética em Pesquisa sempre que os dados representarem a análise de tratamentos/ procedimentos experimentais.

## **DECLARAÇÕES**

Após a publicação da obra, sugerimos que os autores atualizem seus respectivos currículos acadêmicos, inserindo as novas informações: ISSN do periódico, nome dos autores, título do estudo recém-publicado, volume e número do periódico e número de paginação.

A Master Editora não emite declarações de publicação de forma automática, uma vez que a comprovação da publicação é o próprio artigo disponibilizado online. Sob esta perspectiva, os autores poderão imprimir os elementos pré-textuais da edição (capa, editorial e índice) e o artigo na íntegra para composição de currículo documentado.

Em caso de necessidade de expedição de declaração de publicação, o interessado deverá solicitar via e-mail (mastereditora@mastereditora.com.br) indicando o título da obra e autoria(s). A Declaração será enviada por e-mail (PDF), sem custo. Caso seja necessário o envio postal, o interessado deverá explicitar esta forma de envio, arcando com a respectiva despesa postal, conforme a modalidade de envio solicitada (carta simples registrada com A.R. ou SEDEX) e CEP.

## **NORMAS GERAIS E PROCEDIMENTOS EDITORIAIS APÓS A SUBMISSÃO DO MANUSCRITO**

Os manuscritos submetidos para publicação no periódico **BJSCR** não devem ter sido divulgados previamente. Serão aceitos para submissão: manuscritos originais, relatos de casos e revisão/atualização da literatura.

A critério do Editor-Chefe do periódico **BJSCR** ou nos casos onde o assunto ou área do conhecimento da obra submetida não sejam de domínio técnico-científico dos atuais membros do Conselho Editorial do periódico **BJSCR**, ao autor de correspondência poderá ser solicitado a indicar até 4 pareceristas ad hoc com titulação de doutor, vinculado à Instituição de Ensino Superior ou Instituto de Pesquisa no Brasil ou no exterior, com expressividade na área de conhecimento do manuscrito a ser publicado, e sem conflito de interesse com a obra ou seus autores.

O manuscrito será submetido inicialmente ao Editor-Chefe do periódico **BJSCR** para uma análise preliminar de mérito, relevância e contribuição para expansão da fronteira do conhecimento científico, podendo ainda o manuscrito ser aprovado por ad referendum do Editor-Chefe do **BJSCR**.

Autores com expressividade em sua área de atuação também poderão publicar suas obras no periódico sob convite especial do Editor-Chefe do **BJSCR**.

Com o parecer preliminar favorável do Editor-Chefe, o manuscrito seguirá para análise ad hoc. Com parecer desfavorável para a publicação ocorrerá a recusa automática do periódico **BJSCR** em publicar o manuscrito sob a forma de artigo científico, sendo a decisão informada ao autor de correspondência.



Quando e se necessário, serão solicitadas alterações e revisões aos autores. Ao Conselho Editorial do **BJSCR** reserva-se o direito de aceitar, sugerir alterações ou recusar os trabalhos encaminhados para publicação, mantendo-se o anonimato do avaliador. Ao periódico **BJSCR** se reserva ainda o direito de realizar alterações textuais de caráter formal, ortográfico ou gramatical antes de encaminhá-lo para publicação.

Uma vez que o manuscrito submetido seja aceito para publicação, a **Master Editora** e o periódico **BJSCR** passam a deter os direitos autorais exclusivos sobre o seu conteúdo, para fins de publicação, podendo autorizar ou desautorizar a sua veiculação, total ou parcial, em qualquer outro meio de comunicação, resguardando-se a divulgação de sua autoria original. Para tanto, deverá ser encaminhado junto com o manuscrito uma “**Carta de Transferência de Direitos Autorais**” (encaminhada ao autor de correspondência, via e-mail, quando do comunicado de aceitação da submissão do manuscrito). Este documento deve conter o título do estudo, o nome completo e a assinatura dos autores e a data de assinatura.

Manuscrito de pesquisa com seres humanos deverá ser submetido junto com uma cópia do parecer positivo do Comitê de Ética em Pesquisa da instituição onde o trabalho foi realizado, ou do Comitê de Ética mais próximo da instituição onde o estudo foi realizado. O mesmo procedimento deverá ser adotado, caso a experimentação científica tenha utilizado animais.

Frisa-se que os conceitos emitidos nos textos são de responsabilidade exclusiva dos autores, não refletindo obrigatoriamente a opinião do Corpo Editorial do periódico **BJSCR** e da **Master Editora**. Finalmente, a **Editora Master** e o periódico **BJSCR**, ao receber os manuscritos, não assumem tacitamente o compromisso de publicá-los.

Caso o(s) autor(es) motive(m) intencional ou não intencionalmente situações que possam resultar na exclusão de um artigo científico publicado pela **BJSCR**, como por exemplo, em caso de plágio, duplicidade de publicação, falsidade ideológico, dentre outros, caberá ao(s) autor(es) exclusivamente as reponsabilidades civis e/ou criminais sobre suas ações que resultaram na publicação de seu artigo pelo periódico **BJSCR**.

Finalmente, caso o artigo esteja previamente publicado em outro periódico científico e/ou objeto de suscitação de conflito de interesse, a sua exclusão do periódico **BJSCR** não resultará na devolução do valor pago a título de taxa de publicação, respondendo o(s) autor(es) exclusivamente pelas reponsabilidades civis e/ou criminais sobre suas ações.

**Em caso de dúvidas, críticas ou sugestões, entre em contato pelo e-mail:**

mastereditora@mastereditora.com.br ou bjscr@mastereditora.com.br

### 3. CERTIFICADO DE APRESENTAÇÃO EM CONGRESSO E RESUMO PUBLICADO EM ANAIS



FACULDADE EVANGÉLICA DE GOIANÉSIA  
Av. Brasil, nº 1.000, Bairro Covoá, Goianésia – Goiás  
CEP: 76.380-000 – Fone: (62) 3389 7350

#### DECLARAÇÃO

Declaramos para fins de comprovação que os acadêmicos **Estela Carvalho Borges** (078.000.911-80), **Fabiani Luiza de Paula Moraes** (708.996.991-62), **Gabriel Souza Melo** (061.419.621-30) e **Paulo Vitor Barbosa Alves** (072.545.111-43) apresentaram oralmente o trabalho intitulado "*Endoguide para tratamento de obliteração do canal radicular*" no IX Congresso Interdisciplinar – CONINT.

Por ser a expressão da verdade firmamos a presente declaração.

Faculdade Evangélica de Goianésia, em Goianésia, Goiás, aos 05 dias do mês de dezembro do ano de dois mil e vinte e dois (05/12/2022).

Profa. Dra. Maisa França Teixeira  
Coordenadora de Trabalho de Curso (TC) do curso de Odontologia  
Faculdade Evangélica de Goianésia (FACEG)

## ENDOGUIDE PARA TRATAMENTO DE OBLITERAÇÃO DO CANAL RADICULAR

Paulo Vitor Barbosa Alves  
FACEG

Estela Carvalho Borges

Gabriel Souza Melo

Fabiani Luiza de Paula Moraes

Alyne Moreira Brasil

Alyne Moreira Brasil

**Palavras-chave:** Endoguide, guia endodôntico, canal radicular calcificado

### Resumo

A endodontia guiada é uma técnica utilizada para o tratamento de dentes que sofreram obliteração do canal pulpar (OCP). A OCP pode ter origem traumática, por agentes externos ou envelhecimento. Ela age no dente causando a deposição de dentina no interior do canal, podendo ser classificada como calcificação total ou parcial. Como efeito colateral, pode haver escurecimento do elemento dentário e lesão endodôntica acompanhada de sintomatologia dolorosa. O tratamento dos dentes com OCP é considerado trabalhoso, pois as mudanças causadas na anatomia interna do canal dificultam a localização e exploração do canal. Este resumo tem como objetivo relatar um caso clínico de tratamento endodôntico por meio da técnica Endoguide. Tem-se como metodologia da pesquisa um relato de caso clínico. A endodontia guiada ou endoguide é uma técnica inovadora na área da endodontia, que permite o tratamento dos canais obliterados com facilidade e eficiência. Para a realização da endoguide, faz-se necessário o uso de uma guia, cuja confecção é realizada a partir de uma tomografia computadorizada de feixe cônico, seguida de um planejamento virtual com auxílio de um software. Posteriormente, a guia é impressa em uma impressora 3D. Com ela, há a simplificação na localização e no acesso adequado do canal, que permitem um desgaste minimamente invasivo da estrutura dentária e, conseqüentemente, reduzem os riscos de desvio, perfuração da raiz e comprometimento estrutural do dente, o que pode levar a maior chance de fraturas futuras. Diante do exposto, constatou-se que a técnica da endodontia guiada tem maiores chances de sucesso de tratamento de dentes com OCP, menor tempo de procedimento no consultório, maiores custos e melhores resultados.



Publicado  
2022-10-14

Edição  
[v. 9 n. 1 \(2022\): IX Congresso Interdisciplinar - Mulher na Ciência Brasileira - ISSN: 2595-7732](#)

Seção  
Odontologia

[Para Leitores](#)  
[Para Autores](#)  
[Para Bibliotecários](#)

Enviar Submissão

Coordenação de Pesquisa, Pós-Graduação, Inovação e Assuntos Internacionais  
Faculdade Evangélica de Goianéia

#### 4. COMPROVANTE DE ACEITE DO ARTIGO PARA REVISTA CIENTÍFICA

Prezados(as) Autores(a) ALYNE MOREIRA BRASIL, et al.,

É com grande satisfação que comunicamos que o manuscrito intitulado "A ENDODONTIA  
GUIADA COMO SOLUÇÃO PARA OS CASOS DE CALCIFICAÇÃO DO CANAL RADICULAR – RELATO DE CASO CLÍNICO"  
", está aceito, para publicação em português no periódico **Brazilian Journal of  
Surgery and Clinical Research – BJSCR** (online ISSN: 2317-4404),  
condicionado a correções e pagamento da taxa editorial.

## 5. ANEXOS

## APÊNDICE C - TERMO DE CONSENTIMENTO LIVRE E ESCLARECIDO

FACULDADE EVANGÉLICA DE GOIANÉSIA

GRADUAÇÃO EM ODONTOLOGIA


## TERMO DE CONSENTIMENTO LIVRE E ESCLARECIDO

Eu, Alyne Moreira Brasil, Estela Carvalho Borges, Fabiani Luiza de Paula Moraes, Gabriel Souza Melo, Maisa França Teixeira e Paulo Vitor Barbosa Alves, estamos desenvolvendo a pesquisa "A endodontia guiada como solução para os casos de calcificação do canal radicular-Relato de caso". A presente pesquisa pretende relatar um caso, utilizando a guia endodôntica para realização de tratamento de canais calcificados. Exibindo a sua eficiência e segurança diante de um tratamento complexo, apresentando os resultados obtidos no pós-operatório. Este estudo foi realizado através do acompanhamento do participante em consultório, todas as etapas foram registradas. Será garantido sigilo.


Assegurando a privacidade dos participantes da pesquisa quanto aos dados envolvidos na mesma, cada participante poderá desistir de participar da pesquisa a qualquer momento, exceto quando os dados já estiverem publicados. Esperamos que os resultados nos permitam elaborar sugestões adequadas, contribuindo para a melhoria dos serviços em odontologia. Se você tiver alguma dúvida em relação ao estudo ou não quiser mais fazer parte do mesmo, pode entrar em contato pelo telefone (62) 9 9860-5800. Se você estiver de acordo em participar, posso garantir que as informações fornecidas serão confidenciais e somente serão utilizadas neste trabalho.

## Pesquisadores Principais


Estela Carvalho Borges



Fabiani Luiza de Paula Moraes



Gabriel Souza Melo



Paulo Vitor Barbosa Alves

Paulo Vitor Barbosa Alves

**Pesquisadores Responsáveis**

Prof. Me. Alyne Moreira Brasil

Alyne Moreira Brasil

Prof. Me. Drª. Máisa França Teixeira

Máisa França Teixeira

**Consentimento Pós-Informação**

Eu, Andreyana Gonçalves Almeida

fui esclarecido (a) sobre a pesquisa "A endodontia guiada como solução para os casos de calcificação do canal radicular-Relato de caso", e concordo que meus dados sejam utilizados na realização da mesma.

Goianésia, 10 de novembro de 2022.

Assinatura: Andreyana Gonçalves Almeida

RG: 6717046